



Centro Radiológico Odontológico

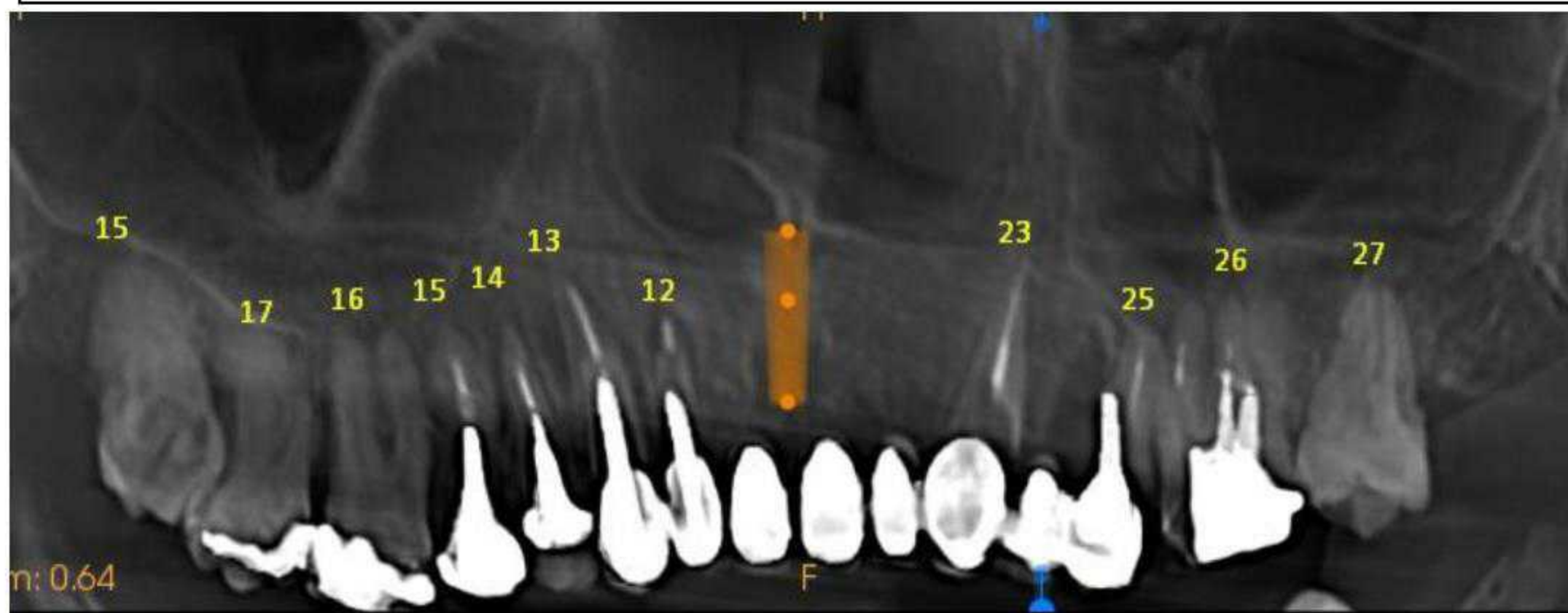
Dr. José Gaspar Rodríguez de Francia N°112 B° San Vicente – Itauguá Cel: 0982 181 698
E-mail: dentoxrayos@gmail.com

<u>Nombre y Apellido:</u> Myrian Benítez Esteche <u>Edad:</u> 45 <u>F. Nacimiento:</u> 09-12-1978 <u>C.I:</u> 3.515.504	<u>Estudio:</u> TOMOGRAFIA CONE BEAM MAXILAR SUPERIOR <u>Fecha de examen:</u> 27-07-2023 Dr. /a: Fredy Mena
--	--

Informe Cone Beam:

En el maxilar Superior:

- Paciente presenta en imagen las piezas dentarias 18-17-16-15-14-13-12-23-25-26-27.
- Pd 12 y pd 25 con lesión periapical.
- Fosas nasales se visualizan permeables, sin particularidades.
- Ambos senos maxilares se encuentran normo ventilados.
- Se detallan medidas en los diferentes cortes para evaluar altura y espesor óseo.



Dr. Carneiro Matias Reneé

Esp. En Diagnostico
bucomaxilofacial MP 976